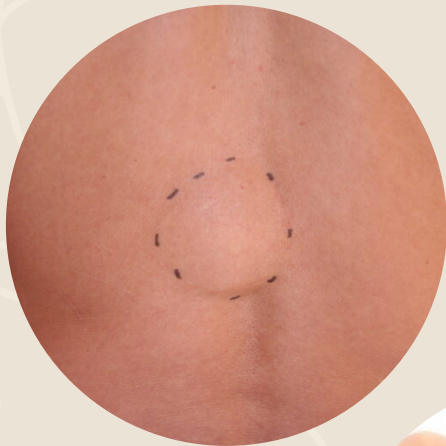


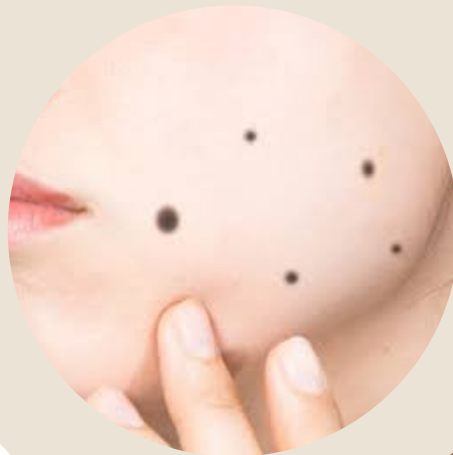
皮膚の下にできもの ありませんか??

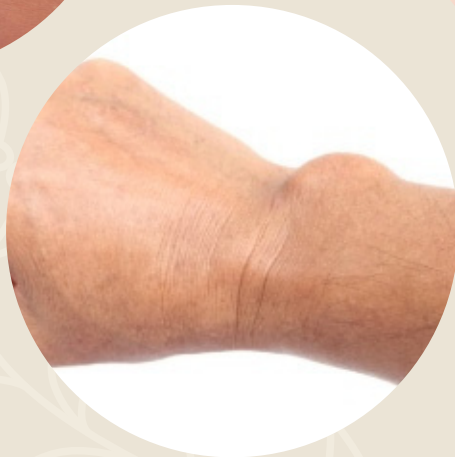保険診療でとれる可能性あります。
お気軽にご相談下さい



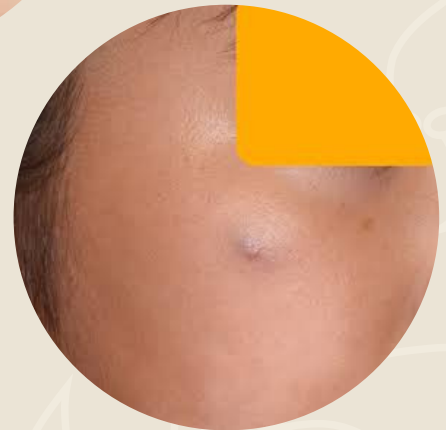
脂肪腫・粉瘤



ほくろ




ガングリオン



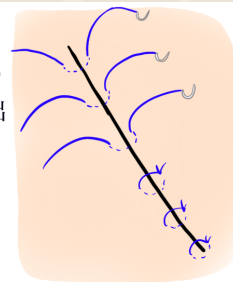
石灰化上皮種

粉瘤

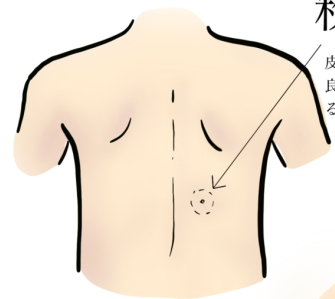
皮膚が袋状にまくれこんで出来た
良性腫瘍です。なかに溜まっている
のは皮膚の垢です。



被膜を破らないよう
に丁寧に腫瘍を摘出
します。

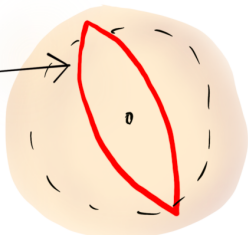


表層縫合はナイロン糸で
断端同士がぴったり合
うように縫合します。
この糸は抜糸します。

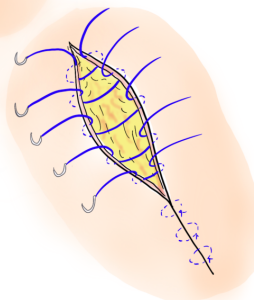


切開のデザイン

皮膚のシワに合わせて縫い上がる
ように、切開の方向を決めます。
中央の「へソ」が粉瘤の袋の出口
なので、必ず「へソ」を含めて切
除します。



吸収性の糸で埋没縫合を行
います。この糸は抜糸しま
せん。4-5ヶ月ほどで溶け
て無くなります。



シャワーは翌日からOK
です。抜糸は7-10日後
くらいに行います。

